

## **ЖЕЛЧНОКАМЕННАЯ БОЛЕЗНЬ ХРОНИЧЕСКИЙ КАЛЬКУЛЕЗНЫЙ ХОЛЕЦИСТИТ**

Желчнокаменная болезнь – это заболевание гепато-билиарной системы, обусловленное нарушением обмена холестерина и/или билирубина и характеризующееся образованием камней в желчном пузыре и/или в желчных протоках (1). Различают холестериновые, смешанные и пигментные камни. Желчнокаменная болезнь, как правило, протекает бессимптомно, т.е. камненосительство. При появлении болей в правом подреберье и наличии воспаления в стенке желчного пузыря желчнокаменная болезнь трансформируется в хронический калькулезный холецистит.

Хронический калькулезный холецистит – это воспалительное заболевание, вызывающее поражение стенки желчного пузыря и моторно-тонические нарушения билиарной системы, сопровождающееся наличием желчных камней в полости желчного пузыря и проявляется болью билиарного типа (1). Причиной моторной дисфункции желчного пузыря может выступать сужение пузырного протока, мышечная гипертрофия, хроническое воспаление стенки желчного пузыря.

Холестериновые и смешанные желчные камни формируются из билиарного сладжа, находящегося в течение длительного времени в просвете желчного пузыря. Билиарный сладж состоит из гранул билирубината кальция, кристаллов моногидрата холестерина и полимеризованных нитей гликопротеинового муцина желчного пузыря (2-7). Показана динамика трансформации билиарного сладжа в холестериновые желчные камни: **рассеянный билиарный сладж → поверхностный билиарный сладж → преципитирующий билиарный сладж → холестериновый желчный камень без акустической тени → холестериновый желчный камень с акустической тенью** (8).

Время формирования холестериновых желчных камней определяется интенсивностью процессов преципитации кристаллов моногидрата холестерина в литогенной пузырной желчи и их агломерации, вытеснения воды и повышения вязкости в сформированном гидрофобном билиарном сладже и составляет от 3 до 36 месяцев (9). Процент трансформации колеблется от 5% до 50% в зависимости от причины (9). Так, у 25-50% больных ожирением, находящихся на низкокалорийной диете в течение 3-6 месяцев, формируется билиарный сладж и холестериновые желчные камни (9). У 40% больных, страдающих ожирением – через 6 месяцев после операции на желудке (9). У 45% взрослых и у 43% больных детей, находящихся в течение 3-4 месяцев на парентеральном питании, образуются холестериновые желчные камни в желчном пузыре (9). Во время третьего триместра беременности у 30% беременных женщин формируется билиарный сладж, у 2% – холестериновые желчные камни в желчном пузыре (9). После родов моторная функция желчного пузыря восстанавливается и билиарный сладж исчезает у 60-70% рожениц, а холестериновые желчные камни спонтанно растворяются у 20-30% (9).

### **ДИАГНОСТИЧЕСКИЕ КРИТЕРИИ ХРОНИЧЕСКОГО КАЛЬКУЛЕЗНОГО ХОЛЕЦИСТИТА**

1. Рецидивирующие боли в правом верхнем квадранте живота, иногда в эпигастрии, нередко с иррадиацией в правую лопатку. Боли в области правого подреберья, постоянные или возникающие периодически, различной интенсивности и продолжительности связанные с приемом жирной пищи (1).  
Кроме того, боль может сочетаться с одним и более из следующих признаков:
  - a. Постоянное или периодически возникающее ощущение горечи во рту
  - b. Тошнота, иногда рвота
  - c. Постоянное или периодически возникающее ощущение вздутия и урчания в животе
  - d. Неустойчивый стул с преобладанием запоров или поносов
2. Нарушение эвакуаторной функции желчного пузыря.

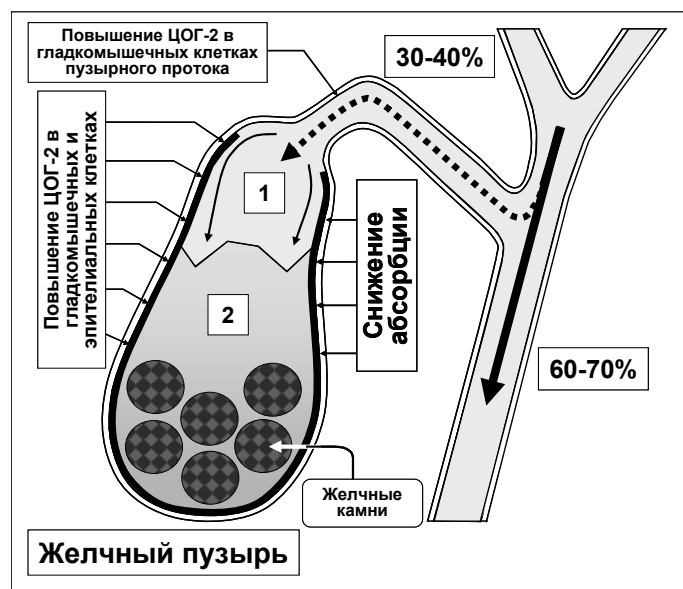
- По данным УЗИ исследования утолщение стенки желчного пузыря до 3-4 мм и наличие желчных камней в просвете желчного пузыря.

#### ПРИЧИНЫ БОЛЕВОГО СИНДРОМА, ХРОНИЧЕСКОГО ВОСПАЛЕНИЯ В СТЕНКЕ И НАРУШЕНИЯ ЭВАКУАТОРНОЙ ФУНКЦИИ ЖЕЛЧНОГО ПУЗЫРЯ

- Патология гладкомышечных и эпителиальных клеток желчного пузыря (повышенная экспрессия ЦОГ-2 в гладкомышечных, эпителиальных клетках и стенках сосудов стенки желчного пузыря).
- Гиперсекреция гликопротеинового муцина в просвет желчного пузыря и повышение концентрации гликопротеинового муцина в пузырной желчи свыше точки полимеризации (>2.0 мг/мл) (избыточная экспрессия ЦОГ-2 в эпителиальных клетках стенки желчного пузыря).
- Дискоординация желчного пузыря и пузырного протока (повышенная экспрессия ЦОГ-2 в гладкомышечных клетках желчного пузыря и пузырного протока).
- Увеличение сопротивление пузырного протока (повышенная экспрессия ЦОГ-2 в гладкомышечных клетках пузырного протока).
- Увеличение сопротивление общего желчного протока (повышенная экспрессия ЦОГ-2 в гладкомышечных клетках сфинктера Одди).

#### МЕХАНИЗМ РАЗВИТИЯ ПАТОЛОГИЧЕСКИХ НАРУШЕНИЙ

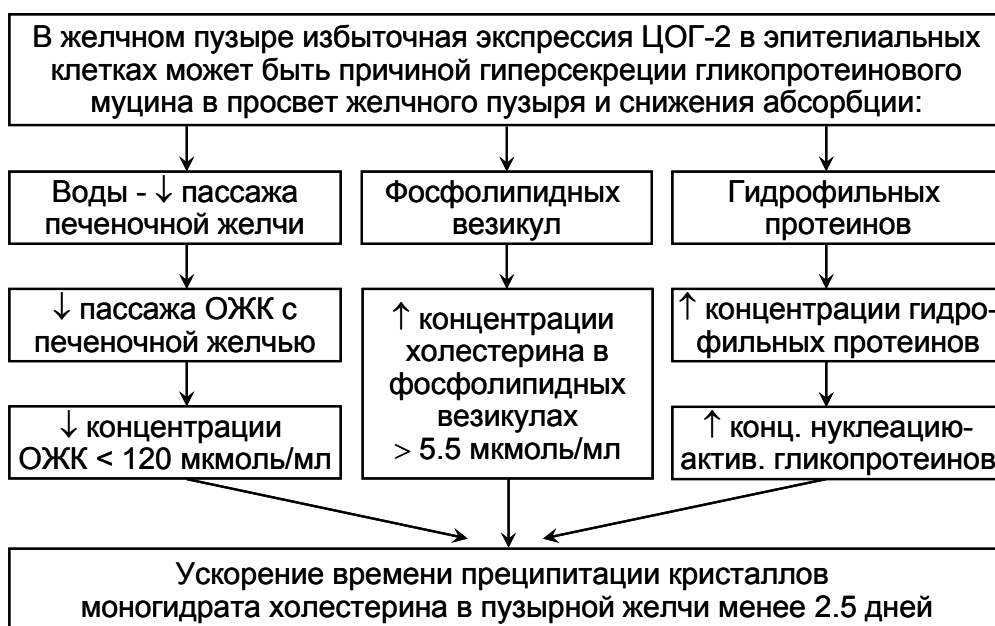Повышенная экспрессия ЦОГ-2 в гладкомышечных клетках стенки желчного пузыря способствует снижению эвакуаторной функции желчного пузыря и “активного” пассажа печеночной желчи в желчный пузырь (рис. 27). Желчные камни, находящиеся в просвете желчного пузыря, также являются фактором, ограничивающим объем поступления печеночной желчи в желчный пузырь (от 5 до 50%).



**Рис. 27.** “Активный” и “пассивный” пассаж печеночной желчи в желчный пузырь и двенадцатиперстную кишку у больных хроническим калькулезным холециститом.

1 – печеночная желчь;  
2 – пузырная желчь с желчными камнями.

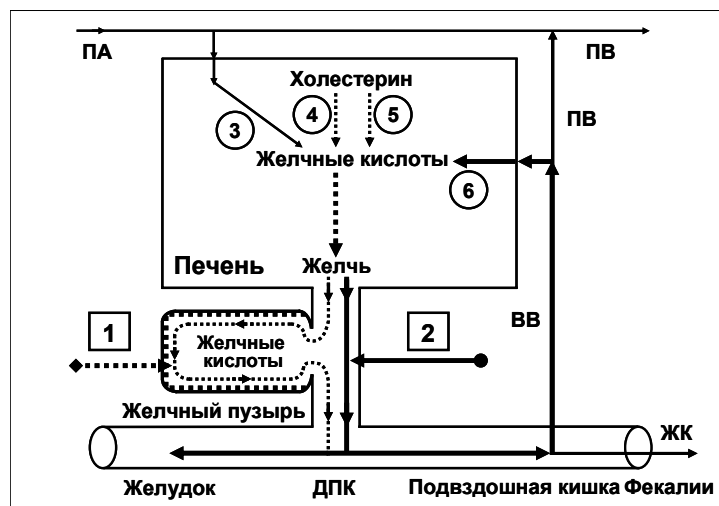
Избыточная экспрессия ЦОГ-2 в эпителиальных клетках стенки желчного пузыря способствует снижению абсорбционной функции желчного пузыря (уменьшение абсорбции воды и билиарного холестерина в фосфолипидных везикулах) и “пассивного” пассажа печеночной желчи в желчный пузырь. Это сопровождается уменьшением концентрации общих желчных кислот в пузырной желчи и увеличением концентрации билиарного холестерина в фосфолипидных везикулах и способствует нарушению коллоидной стабильности пузырной желчи и преципитации гранул билирубината кальция и кристаллов моногидрата холестерина, т.е. формированию “литогенной” пузырной желчи (рис. 28).



**Рис. 28.** Механизм формирования литогенной пузырной желчи у больных хроническим калькулезным холециститом.

Повышенная экспрессия ЦОГ-2 в эпителиальных клетках стенки желчного пузыря способствует гиперсекреции гликопротеинового муцина в просвет желчного пузыря и пузырную желчь. Увеличение концентрации гликопротеинового муцина свыше 2 мг/мл способствует его полимеризации и повышению вязкости пузырной желчи. Преципитация гранул билирубината кальция и кристаллов моногидрата холестерина в полимеризованных нитях гликопротеинового муцина способствует формированию билиарного сладжа, повышению его эхогенности и его проявлению при ультразвукографическом исследовании.

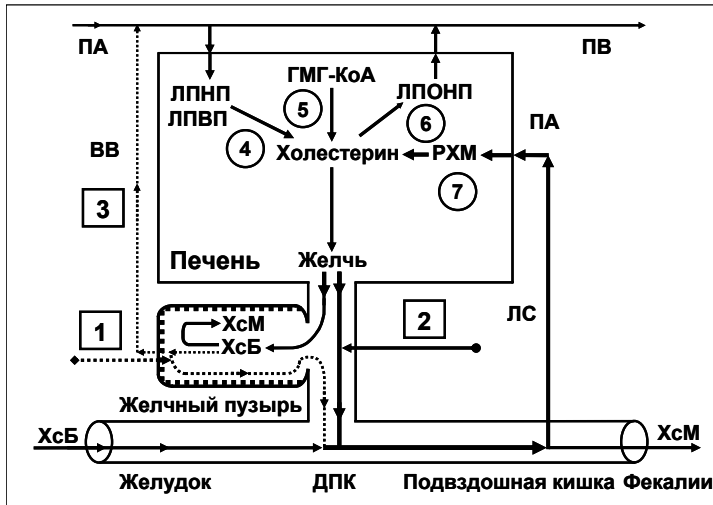
Снижение “активного” и “пассивного” пассажа печеночной желчи в желчный пузырь способствует увеличению пассажа печеночной желчи в двенадцатиперстную кишку и **пузырно-независимой энтерогепатической циркуляции желчных кислот**, билиарного холестерина и билирубина (рис. 29).



**Рис. 29.** Энтерогепатическая циркуляция желчных кислот у больных хроническим калькулезным холециститом. 1 – пузырно-зависимая энтерогепатическая циркуляция желчных кислот; 2 – пузырно-независимая энтерогепатическая циркуляция желчных кислот; 3 – поступление желчных кислот в печень по печеночной артерии; 4 – синтез холевой кислоты; 5 – синтез хенодесоксихолевой кислоты; 6 – поступление желчных кислот в печень по воротной вене. ПА – печеночная артерия; ПВ – печеночная вена; ВВ – воротная вена; ЖК – желчные кислоты.

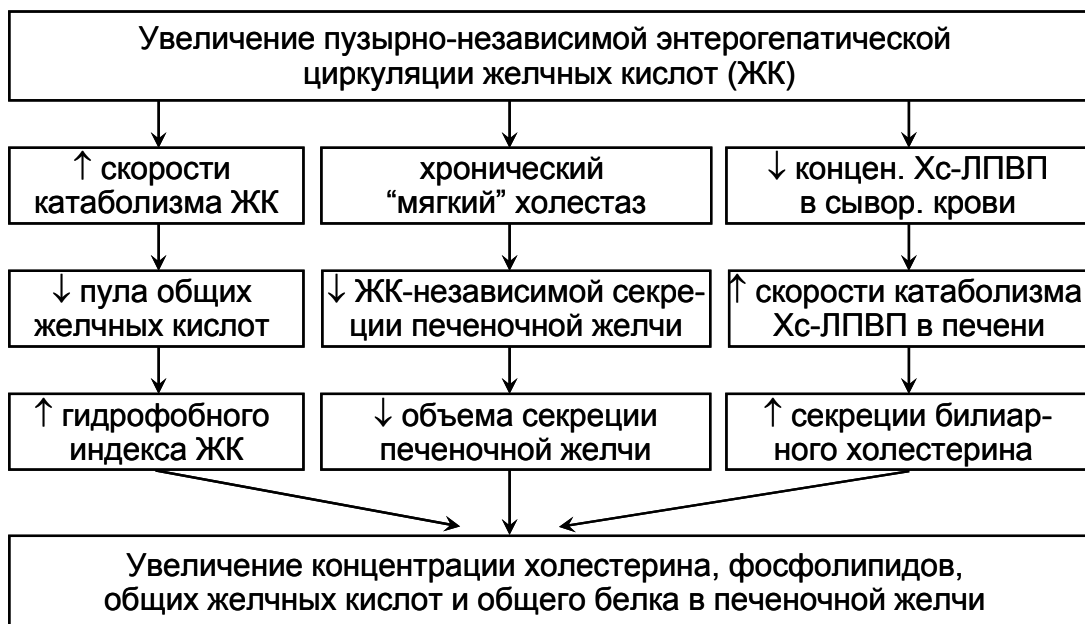
Увеличению **пузырно-независимой энтерогепатической циркуляции желчных кислот** способствует увеличение концентрации желчных кислот в гепатоцитах и снижению накопи-

тельно-выделительной функции печени (т.е. формированию хронического “мягкого” внутрипеченочного холестаза) (рис. 29).



**Рис. 30.** Обмен холестерина у больных хроническим калькулезным холециститом. 1 – пузырно-независимый выход билиарного холестерина; 2 – пузырно-зависимый выход билиарного холестерина; 3 – пузырно-печеночная циркуляция абсорбированного билиарного холестерина; 4 – гидролиз эфиров холестерина; 5 – биосинтез холестерина; 6 – синтез эфиров холестерина; 7 – гидролиз эфиров холестерина. ХсБ – холестерин безводный; ХсМ – моногидрат холестерина; ПА – печеночная артерия; ПВ – печеночная вена; ВВ – воротная вена; ЛС – лимфатические сосуды.

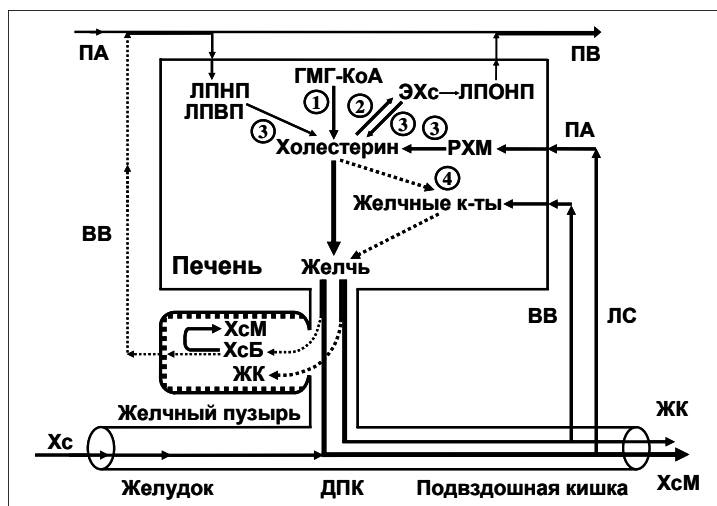
Увеличению **пузырно-независимой энтерогепатической циркуляции билиарного холестерина** способствует увеличению абсорбции билиарного холестерина в тонкой кишке, поступлению билиарного холестерина в гепатоциты и повышенной секреции в печеночную желчь (рис. 30).



**Рис. 31.** Механизм формирования литогенной печеночной желчи у больных хроническим калькулезным холециститом.

Эти два фактора способствуют формированию “**литогенной**” печеночной желчи (рис. 31).

Снижение **пузырно-зависимого выведения билиарного холестерина** и уменьшение концентрации желчных кислот в пузырной желчи способствуют формированию “**литогенной**” **пузырной желчи** и преципитации кристаллов моногидрата холестерина в просвете желчного пузыря у больных хроническим калькулезным холециститом (рис. 32).



**Рис. 32.** Обмен холестерина и желчных кислот у больных хроническим калькулезным холециститом. 1 – биосинтез холестерина; 2 – синтез эфиров холестерина; 3 – гидролиз эфиров холестерина; 4 – биосинтез желчных кислот. РХМ – ремнантные хиломикроны; ЖК – желчные кислоты; ХсБ – холестерин безводный; ХсМ – моногидрат холестерина; ПА – печеночная артерия; ПВ – печеночная вена; ВВ – воротная вена; ЛС – лимфатические сосуды.

Длительная персистенция желчных камней и хроническое активное воспаление в шейке желчного пузыря может способствовать вклиниванию желчных камней в шейку желчного пузыря и трансформации хронического калькулезного холецистита в острый калькулезный холецистит, требующий активного хирургического лечения.

#### ПАТОГЕНЕТИЧЕСКОЕ ЛЕЧЕНИЕ БОЛЬНЫХ ХРОНИЧЕСКИМ КАЛЬКУЛЕЗНЫМ ХОЛЕЦИСТИТОМ

Соответственно, **лечение хронического калькулезного холецистита** (с болевым синдромом) и с целью профилактики острого калькулезного холецистита, дуоденогастрального рефлюкса, атрофического гастрита антрального отдела желудка и хронического билиарного панкреатита:

1. **Целебрекс (целекоксиб)** – по 100 мг 2 раза в день после еды – 5-7 дней, после чего
2. **Урсофальк или Урсосан (урсодезоксихолевая кислота)** – по 750 мг 1 раз в день на ночь – 3 месяца.

**Целебрекс (целекоксиб)** – селективный ингибитор ЦОГ-2, ингибируя активность ЦОГ-2 в гладкомышечных клетках стенки желчного пузыря и пузырного протока, способствует устранению болевого синдрома в течение 3-5 дней, восстановлению эвакуаторной функции желчного пузыря и пузырно-зависимого выведения билиарного холестерина, “активного” и “пассивного” пассажа печеночной желчи в желчный пузырь и снижению пузырно-независимой энтерогепатической циркуляции желчных кислот, билиарного холестерина и билирубина.

**Целебрекс (целекоксиб)** – селективный ингибитор ЦОГ-2, ингибируя активность ЦОГ-2 в эпителиальных клетках стенки желчного пузыря, способствует снижению секреции гликопротеинового муцина в просвет желчного пузыря, концентрации гликопротеинового муцина в пузырной желчи и вязкости пузырной желчи, что предупреждает формирование билиарного сладжа. Сниженная активность ЦОГ-2 в эпителиальных клетках стенки желчного пузыря помогает восстанавливать абсорбционную функцию желчного пузыря (абсорбцию воды и билиарного холестерина из фосфолипидных везикул, что способствует увеличению концентрации желчных кислот и уменьшению концентрации билиарного холестерина в пузырной желчи. Сниженная активность ЦОГ-2 в эпителиальных и гладкомышечных клетках шейки желчного пузыря помогает снизить риск развития острого калькулезного холецистита.

**Урсофальк или Урсосан (урсодезоксихолевая кислота)** – гидрофильная гепатозащитная желчная кислота способствует растворению кристаллов моногидрата холестерина в желчном пузыре, снижению литогенности пузырной и печеночной желчи, разрешению хронического “мягкого” внутрипеченочного холестаза (т.е. способствует восстановлению накопительно-выделительной функции печени) и у части больных способствует растворению холестериновых желчных камней.

**Целебрекс (целекоксиб) и Урсофальк или Урсосан (урсодезоксихолевая кислота)**, патогенетически блокируя основные механизмы образования желчных камней, способствуют замедлению роста холестериновых желчных камней и снижают риск острого калькулезного холецистита. Часть больных хроническим калькулезным холециститом может перейти в группу желчнокаменная болезнь или камненосительство.

**Предполагаемая эффективность** – 90-95%.

**Продолжительность ремиссии** – 18-24 месяца.

#### **Внимание!!! Информация для больных:**

Перед использованием данной схемы лечения убедительная просьба посмотреть противопоказания (см. ниже) и побочные эффекты при применении фармакологических препаратов **Целебрекса (целекоксиба) и Урсофалька или Урсосана (урсодезоксихолевой кислоты)** и получить разрешение у вашего лечащего врача.

#### **Противопоказания для применения Целебрекса (целекоксиба):**

- аллергические реакции (крапивница, бронхоспазм) на прием ацетилсалициловой кислоты или других НПВС (в анамнезе);
- III триместр беременности;
- известная повышенная чувствительность к сульфонидам;
- повышенная чувствительность к любому компоненту препарата.

#### **Противопоказания для применения Урсофалька или Урсосана (урсодезоксихолевой кислоты):**

- повышенная чувствительность к препарату;
- острые воспалительные заболевания желчного пузыря и желчных протоков;
- неспецифический язвенный колит;
- болезнь Крона.

**Сайт не несет юридической ответственности за использование представленных схем лечения без согласования с лечащим врачом.**

#### **СПИСОК ЛИТЕРАТУРЫ**

1. Практикующий врач: гастроэнтерология. 2002; 1: 22.
2. Ильченко А.А., Делюкина О.В. Клиническое значение билиарного сладжа. Consilium Medicum. Гастроэнтерология. 2005; 2.
3. Lee S.P., Nicholls J.F. Nature and composition of biliary sludge. Gastroenterology. 1986; 90: 677-686.
4. Carey M.C., Cahalane M.J. Whither biliary sludge? Gastroenterology. 1988; 95: 508-523.
5. Wilkinson L.S., Levine T.S., Smith D., Chadwick S.J. Biliary sludge: can ultrasound reliably detect the presence of crystals in bile? Europ. J. Gastroenterol. Hepatol. 1996; 8: 999-1001.
6. Jungst D., del Pozo R., Christoph S. et al. Quantification of biliary "sludge" in patients with cholesterol, mixed and pigment stones. Gastroenterology. 1994; 106(4): Abstr. 912.
7. Jungst D., del Pozo R., Christoph S. et al. Sedimentation of biliary sludge. Effect on composition of gallbladder bile from patients with cholesterol, mixed and pigment stones. Scand. J. Gastroenterol. 1996; 31: 273-278.
8. Inoue K., Fuchigami A., Higashide S. et al. Gallbladder sludge and stone formation in relation to contractile function after gastrectomy. Ann. Surg. 1992; 215: 19-26.
9. Bilhartz L.E., Horton J.D. Gallstone disease and its complications. In: M. Feldman, B.F. Scharshmidt, M.H. Sleisenger, eds. Sleisenger and Fordtran's Gastrointestinal and Liver Disease: Pathophysiology, Diagnosis, Management. 6<sup>th</sup> ed. Philadelphia: WB Saunders Company, 1998: 948-972.